

NEUROFIBROMATOSE INTESTINAL

UMA CAUSA RARA DE POLIPOSE CÓLICA

J. Fernandes^{1,2}; L. Lopes^{1,3,4}

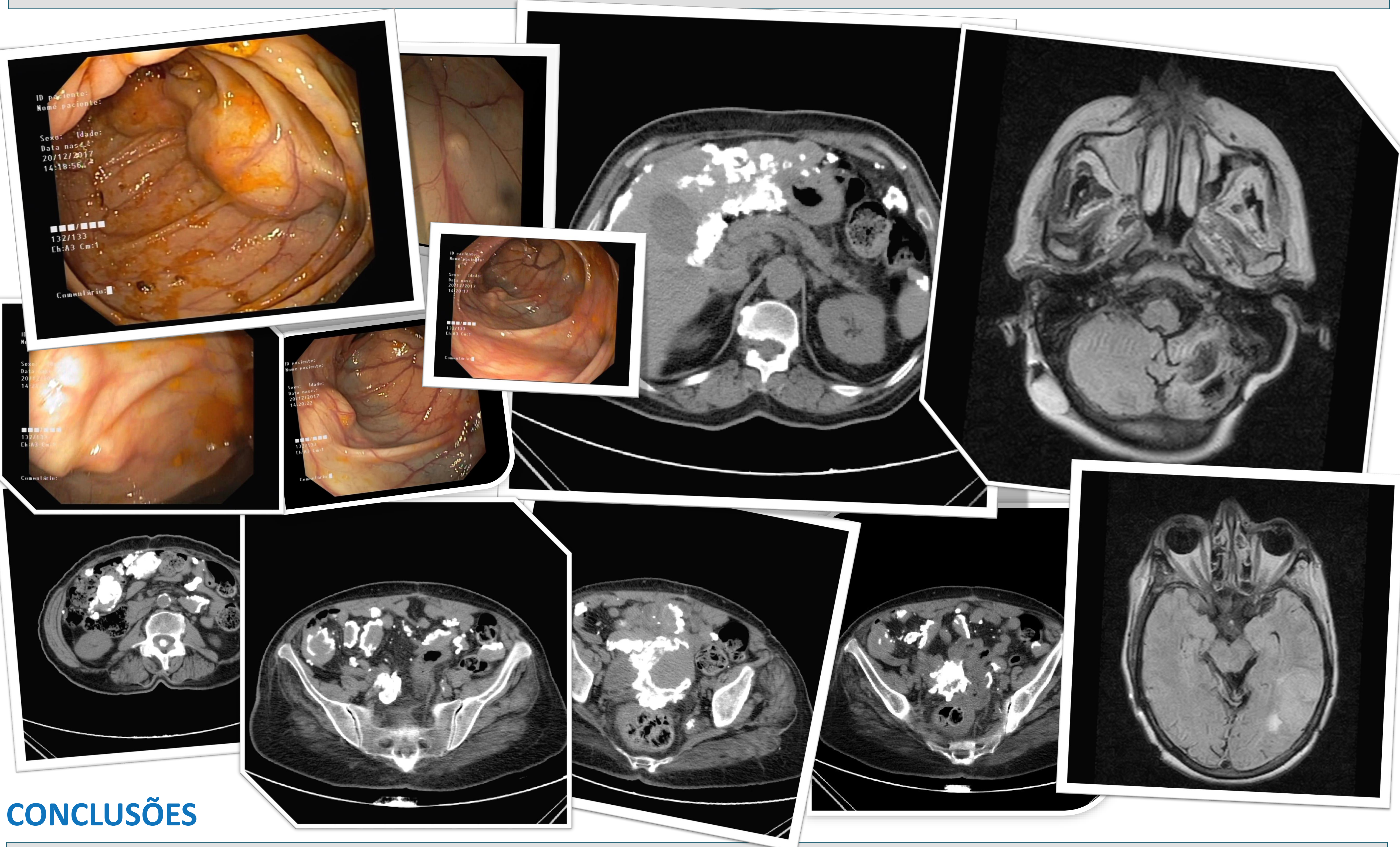
1 - Serviço de Gastrenterologia – Hospital de Santa Luzia;
2 - Serviço de Gastrenterologia – Centro Hospitalar da Cova da Beira;
3 - Life and Health Sciences Research Institute (ICVS), School of Medicine, University of Minho, Braga, Portugal;
4 - ICVS/3B's - PT Government Associate Laboratory, Braga/Guimarães, Portugal;

INTRODUÇÃO

- A neurofibromatose central ou tipo 2 (NF2), é uma doença genética multisistémica, de transmissão autossómica dominante, associada ao desenvolvimento de schwannomas vestibulares e medulares, meningiomas, gliomas e cataratas juvenis.
- Em comparação com a doença de Von Recklinghausen (tipo 1 ou periférica), na NF2 há escassez ou mesmo ausência de manifestações cutâneas e neurofibromas.

RESUMO DO CASO

- Apresentamos o caso de uma doente de 69 anos referenciada para colonoscopia por anemia microcítica, com antecedentes de cirurgia a um neurinoma vestibular há 15 anos, meningiomas intracranianos supratentoriais e amaurose por cataratas.
- A colonoscopia, mostrou múltiplas lesões subepiteliais de aspeto esbranquiçado, e consistência pétrea.
- Face aos achados endoscópicos foi realizado estudo de imagem por tomografia axial computadorizada que evidenciou incontáveis formações nodulares calcificadas a nível peritoneal, paravertebral e algumas a nível subcutâneo.
- A biópsia de um destes nódulos subcutâneos mostrou escassos agregados de células ovais a fusiformes, sem atipia, compatível com o diagnóstico de neurofibroadenoma, o que aliado aos outros sintomas apresentados pela doente, permitiu fazer o diagnóstico clínico de Neurofibromatose tipo 2.



CONCLUSÕES

- Destacamos este caso pela raridade da patologia, iconografia endoscópica e imagiológica e diagnóstico diferencial raro de uma polipose cólica.

REFERÊNCIAS

- Evans, D. G. R. (2009). Neurofibromatosis type 2 (NF2): A clinical and molecular review. Orphanet Journal of Rare Diseases, 4, 16.
- Asthagiri AR, Parry DM, Butman JA, Kim HJ, Tsilou ET, Zhuang Z, Lonser RR. Neurofibromatosis type 2. Lancet. 2009 Jun 6;373(9679):1974-86.